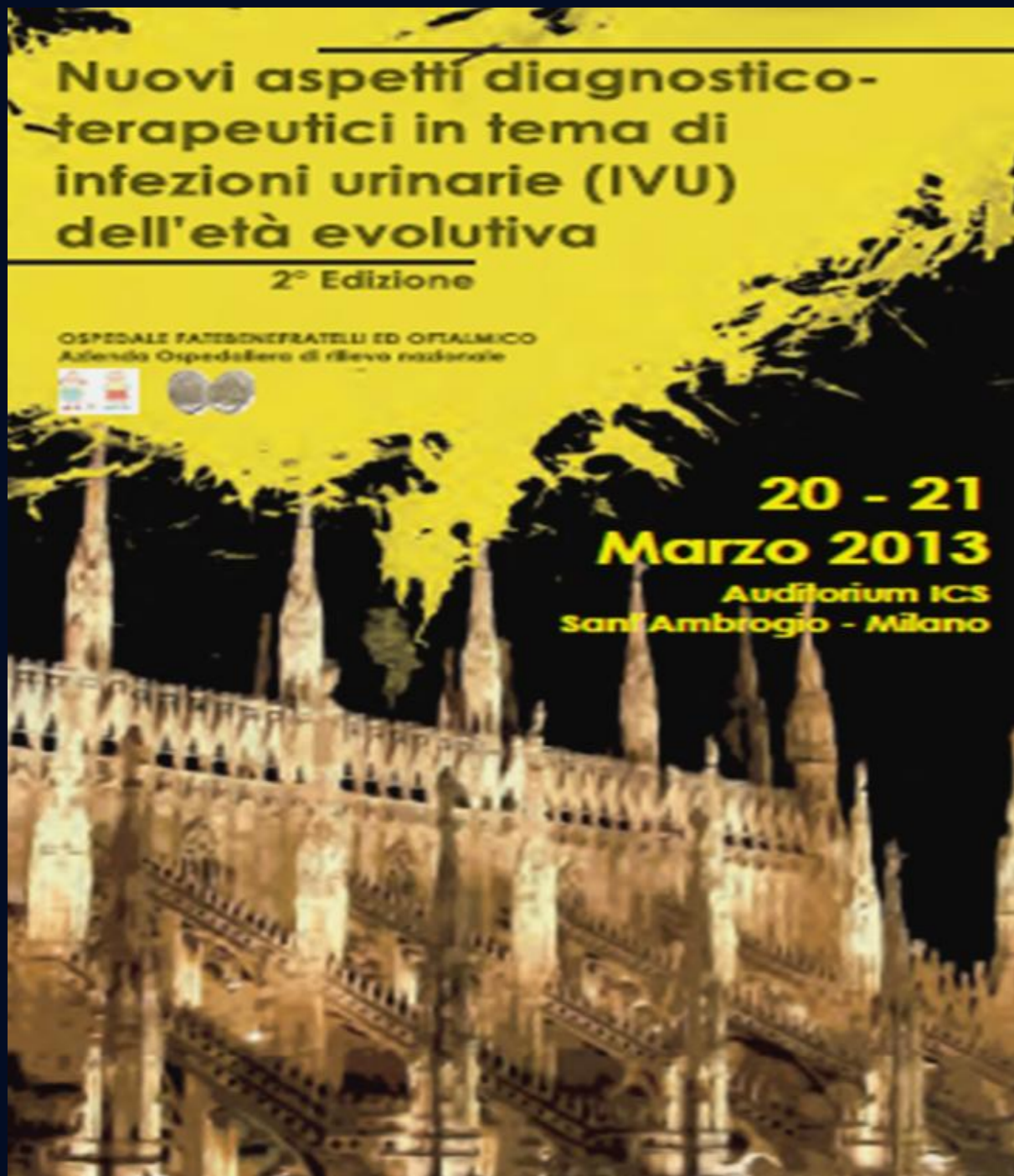



Dipartimento Materno Infantile  
Presidio Ospedaliero Mazzoni  
U.O.C. di Pediatria e Patologia Neonatale  
Direttore Dott. Antonio Carlucci

*Dott.ssa Laura De Petris*

# Valerio



Primogenito, nato da TC a 38 sett EG per mancata  
progressione in gravidanza decorsa regolarmente  
PN 2,420 SGA (SDS -1,87; 3° )  
Apgar 9, 10

Eco fetale III° trimestre di gravidanza  
Pielectasia renale Ø dx 8,6 mm ; Ø sn 10,2 mm

A.F.N. Padre: litiasi renale; nonno p: neoplasia renale

# ....come va il "rene" di Valerio



ECT RENALE a 1 settimana di vita

Rene ds: lunghezza 46 mm, pelvi 8 mm

Rene sn: lunghezza 52 mm, pelvi 15 mm, calici dilatati,  
corticale lievemente ridotta

Vescica a pareti regolari

# ....come va il "rene" di Valerio



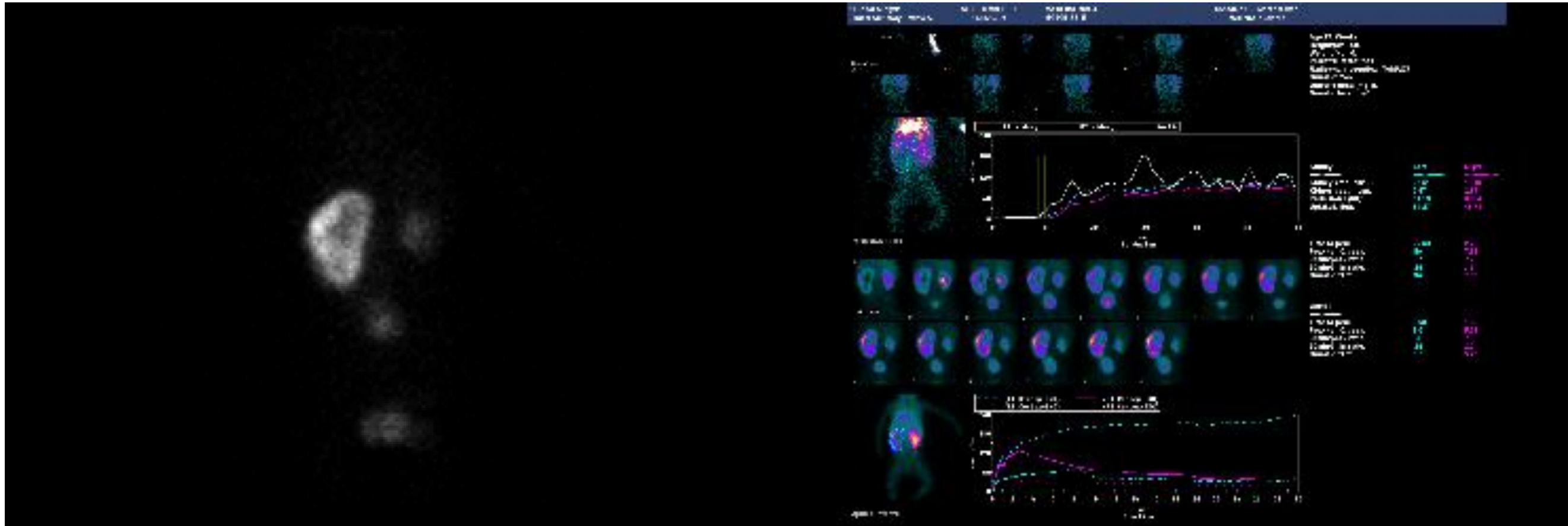
## Follow up Ecografico

ETA'	DIMENSIONI PELVI cm		DILATAZIONE CALICEALE		DIMENSIONI RENE cm	
	DS	SN	DS	SN	DS	SN
1 ms	0.8	1.9	/	SI	4.9	6.6
3 ms	1.1	1.9	/	SI	6.4	6.8
6 ms	1.7	2.5	/	SI	6.7	7.5

## Cistografia

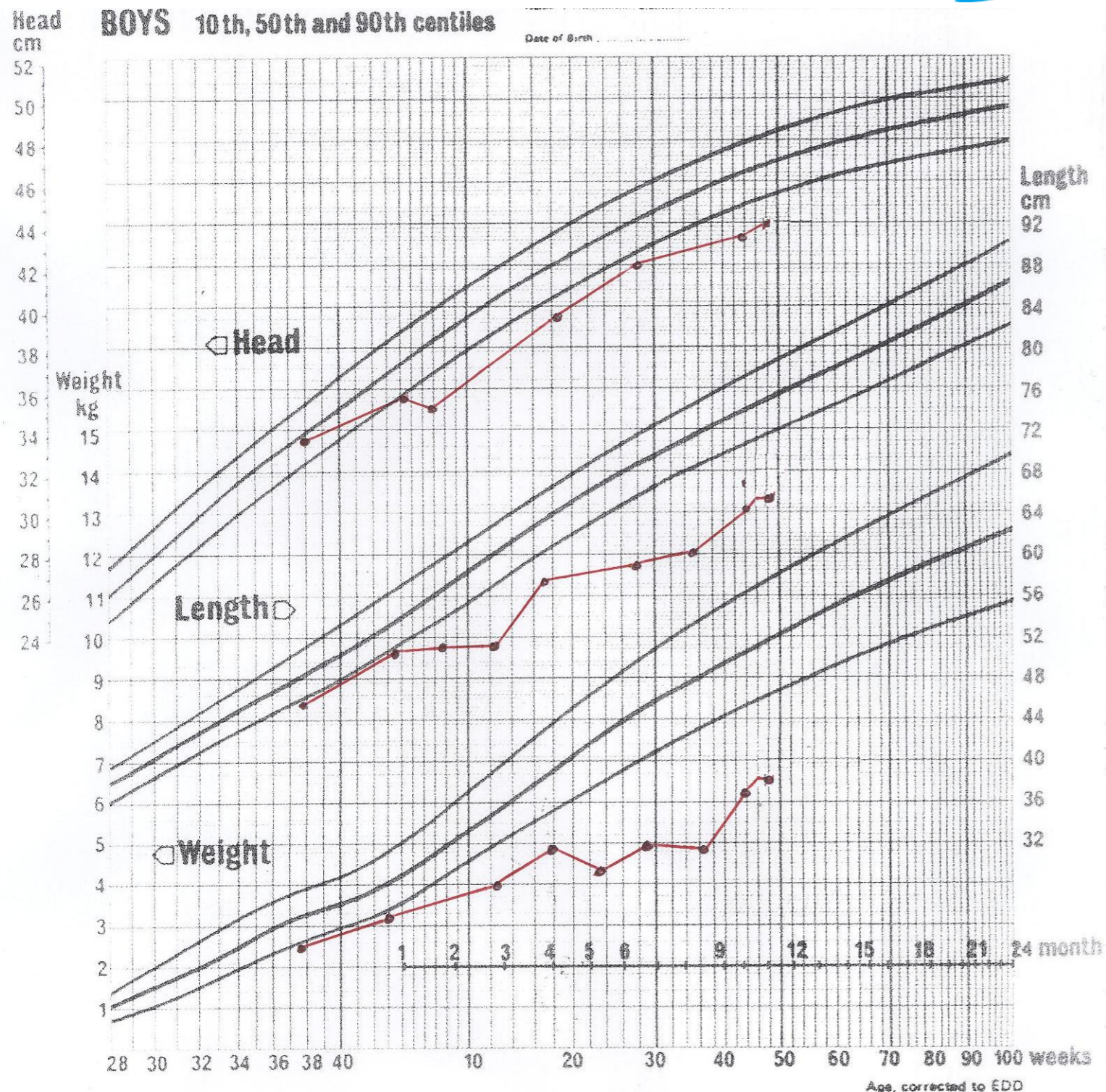
Assenza di RVU attivi o passivi bilateralmente  
Vescica a pareti regolari

# ....come va il "rene" di Valerio



Si programma intervento  
di ureteropieloplastica sn  
(eta' 1 anno)

# ...in attesa dell'intervento come va il ns Valerio...



- L'accrescimento corporeo e' sempre scarso
- Il piccolo ha rigurgiti frequenti ed ha scarso appetito
- La facies è triangolare

# ...e come va il suo "rene"


Nessuna IVU

Non è stata iniziata profilassi


Fimosi serrata

A 7 mesi

Gastroenterite Acuta



Disidratazione



**IRA**

Creat max 1,3 mg/dl; azotemia 67 mg/dl; K 6,1 mEq/L; Na<sub>u</sub> 11 mEq/L;  
Creat<sub>u</sub> 37 mg/dl; diuresi 150 ml/die; PA 100/60 mmHg

...all'età di 11 mesi



Valerio viene sottoposto ad intervento di  
Ureteropieloplastica sn con inserzione JJ

Profilassi con Augmentin



# ...dopo l'intervento



A distanza di 2 settimane...

Rialzo termico

PCR 9,8 mg/dl

leucocituria, nitriti

UC neg

Terapia: Cefprozidime per 10 gg

Profilassi con Cefotaxime

# ....dopo l'intervento

...e dopo 2 settimane

2<sup>a</sup> IVU febbrile (PCR 14 mg/dl) da Pseudomonas

Terapia: Ceftriaxone per 2 gg  
Netilmicina per 4 gg

Rimozione del JJ  
Amoxi/Clav per 5 gg

# ....dopo l'intervento



....e dopo 3 settimane

3<sup>a</sup> IVU febbrile (PCR 30 mg/dl) da Pseudomonas

Terapia: Meropenem per 10 gg  
Profilassi con Amoxi/Clav

# ...dopo l'intervento

...e dopo 4 settimane

Valerio e' irritabile e mangia meno del solito  
leucocituria, nitriti

UC positiva *Pseudomonas*

Terapia: Ciprofloxacina e Nistatina per 10 gg

Profilassi con Ciprofloxacina

# ...intanto l'ultimo controllo...



## Ecografia renale

- La dilatazione pielo-caliceale sn si riduce (1.5 cm)
- La dilatazione della pelvi destra è stabile (1.2 cm) ma con ectasia caliceale
- Rene ds 6.7 cm      Rene sn 8 cm
- Presenza di echi corpuscolati in sede calico-pielica sn >> dx

**Microalbuminuria** 424 mg/dl

**Cl Creat** 78.5 ml/min/1.73mq

**Ca<sub>u</sub>/Creat<sub>u</sub>** 0.48

**AcU<sub>u</sub>/Creat<sub>u</sub>** 1.22

# ...Valerio ci chiede



- Ho l'impressione che qualcosa sia andato storto !!
- Il prepuzio forse era il caso di toglierlo?... Che sia il caso di toglierlo adesso?
- La mia vescica é proprio a posto?
- Visto che ho uno Pseudomonas multiresistente valeva la pena darmi tutti questi antibiotici?
- Funziona bene il mio rene? ..IRA, IVU, Ostruzione
- Dovro' prendere l'antibiotico tutte le sere? Si, ma quale ? E per quanto?
- Mangio poco e cresco poco non è che ho anche altro?
- Cosa mi fate adesso?